வாய்ப் புற்றுநோய்

உங்கள் வாயை நீங்களே பரிசோதிப்பதன் மூலம்

நோயை ஆரம்ப காலத்திலேயே கண்டறிந்துகொள்ளலாம்

இந்த விவகாரத்தில் நீங்களே உங்களுக்கு உதவி!

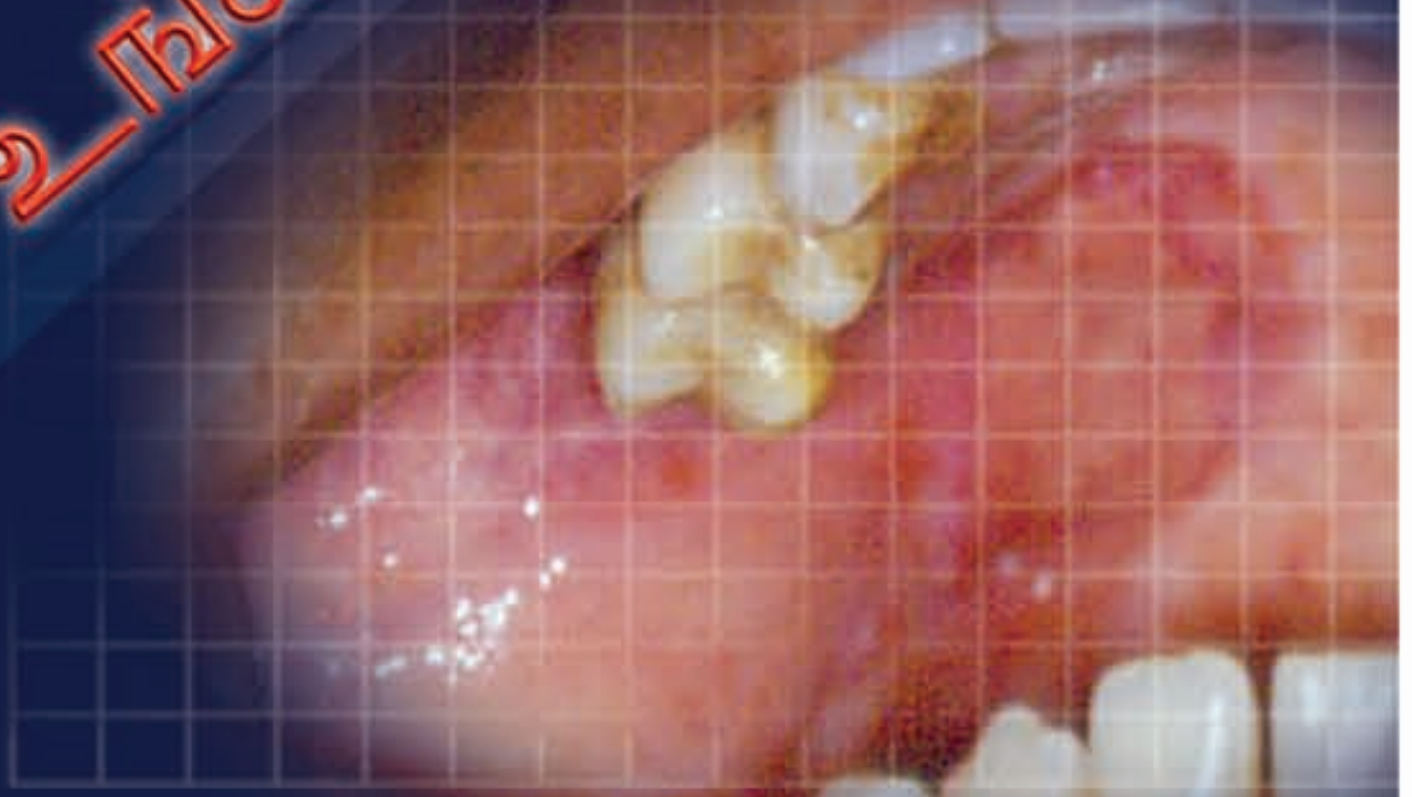

வாய்ப் புற்றுநோய் என்பது வாயின் உட்புறத்திலும் வெளிப்புறத்திலும் தாறுமாறாக ஏற்படும் திசு வளர்ச்சி ஆகும். நீங்கள் கீழ்க்கண்ட **பழக்கங்களுக்கு** அடிமையாக இருந்தால் வாய்ப் புற்றுநோய் ஏற்படுவதற்கான கூடுதல் வாய்ப்புகள் உண்டு:

- புகையிலை பொருட்களை உபயோகிப்பது
- வெற்றிலை போடுவது
- அளவுக்கதிகமான மது அருந்துவது
- அளவுக்கதிகமான சூரிய வெளிச்சத்தில் இருப்பது

உங்களுக்குத் தெரியுமா.........?

சாதாரணமாக, ஆரம்ப காலக் கட்டத்தில் நோய்க்கான அறிகுறிகள் ஏதும் தென்படுவதில்லை. ஆகவே தொடக்க காலத்திலேயே நோயைக் கண்டறிந்து தகுந்து சிகிச்சை அளித்தால் மோசமான பின்விளைவுகளைத் தவிர்க்கலாம்.

பொதுவாக, புற்றுநோய் கண்டிருந்தால் வாயின் உட்புறத்திலுள்ள திசுக்களில் ஒரு சில மாறுதல்கள் ஏற்பட்டிருக்கும். எளிய சுயபரிசோதனையின்போது இந்த மாற்றங்களை நாம் காணவும் உணரவும் கூடும்.

அதை எப்படிச் செய்வது?

உங்கள் வாயை அவ்வப்போது பரிசோதிக்கும்போது:

- இரண்டு வாரங்களுக்கு மேற்பட்ட ஆறாத புண்கள்
- வெள்ளை அல்லது சிவப்பு நிறத்தில் திட்டு திட்டான புள்ளிகள்
- வீங்கிய, உப்பிய சதை ஏதாவது
- இருக்கிறதா என கவனித்துப் பாருங்கள்.

வாயை அகலத் திறப்பதில், உணவை மெல்வதில், விழுங்குவதில் சிரமம் இருக்கலாம். அல்லது காது வலி, வாய் நாற்றம் போன்ற அறிகுறிகள் தென்படலாம்.

வழக்கத்துக்கு மாறான அறிகுறிகள் இருந்தால் அல்லது மற்றபடி உங்களுக்கு ஐயம் ஏதேனும் இருந்தால், உனடியாக பல் மருத்துவரை நாடவும்.

பல் சுகாதாரப் பகுதி
மலேசிய சுகாதார அமைச்சு
MOH/ K/ GIG / 4.2008(PT)

6 வாய் சுயபரிசோதனைக்கான எளிய வழிகள்

பரிசோதனை 1

நல்ல பிரகாசமான ஒளியை வாய்க்குள் பாய்ச்சியவாறு பரிசோதனை செய்யவும். ஒட்டுப் பல் இருந்தால் அதை முதலில் அகற்றிவிடவும்.

முகம் மற்றும் கழுத்துப் பகுதிகளைப் பரிசோதிக்கவும். அங்கே வீக்கங்கள், தோலில் நிற மாற்றம் போன்றவை தென்படுகின்றனவா எனப் பார்க்கவும். கழுத்தின் முன் பகுதியிலும் பக்கவாட்டிலும் விரல்களால் அழுத்திப் பார்க்கவும். வழக்கத்துக்கு மாறாக மிருதுவான இடத்தையோ கட்டி இருப்பது போன்ற இடத்தையோ கண்டறியவும்.

பரிசோதனை 2

உதடுகளின் உட்புறத்தையும் வெளிப்புறத்தையும் பரிசோதிக்கவும். தோலின் நிறத்தில், மிருதுத்தன்மையில் மற்றபடி அதன் தோற்றத்தில் ஏதேனும் மாற்றங்கள் தென்படுகின்றனவா எனப் பார்க்கவும்.

மேல் உதட்டை மேல் பக்கமாகத் தூக்கி, உதட்டின் உட்புறத்தில் தோல் நிற மாறுதலோ கட்டியோ அல்லது அளவுக்கதிகமான மிருதுத்தன்மையோ இருக்கிறதா எனப் பார்க்கவும். கீழ் உதட்டையும் இதே முறையில் பரிசோதிக்கவும்.

பரிசோதனை 3

வலது புறக் கன்னத்தை வெளிப்புறமாக விரித்து அதன் உட்புறத்தைப் பார்வையிடவும். அத்துடன் மேல் வரிசை மற்றும் கீழ் வரிசை பற்களோடு ஒட்டியிருக்கும் உள் கன்னத்தின் பகுதிகளையும் பரிசோதிக்கவும்.

ஆள்காட்டி விரலை உள்கன்னத்திலும் பெருவிரலை வெளிக்கன்னத்திலும் வைத்தவாறு, கட்டி இருப்பதற்கான அறிகுறி எங்கேனும் தென்படுகிறதா என ஆங்காங்கே நெருடிப் பார்க்கவும். இதே போல் இடது கன்னத்திலும் செய்யவும்.

பரிசோதனை 4

தலையைப் பின் பக்கமாகச் சாய்த்தபடி, வாயை விரிவாகத் திறந்து, வாயின் மேற் புறத்திலும் பின் புறத்திலும் வழக்கத்துக்கு மாறான மாற்றங்களோ கட்டிகளுக்கான அறிகுறியோ இருக்கிறதா எனப் பரிசோதிக்கவும்.

பரிசோதனை 5

நாக்கு நுனியை வாயின் கூரையோடு சேர்த்து அழுத்தியவாறு, வாயின் அடித்தளத்தைப் பரிசோதிக்கவும். அதே நேரத்தில் நாக்கின் அடியில் உள்ள சதைப் பகுதிகளையும் பரிசோதிக்கவும்.

பரிசோதனை 6

நாவை வெளியே நீட்டி, அதன் வழக்கமான நிறத்திலும் மிருதுத்தன்மையிலும் ஏதேனும் மாற்றங்கள் ஏற்பட்டுள்ளனவா எனப் பார்க்கவும். நாவின் அடிப்பகுதியைப் பார்வையிடவும். பின்னர் அப்பகுதியை விரலால் ஆங்காங்கே அழுத்தி கட்டிகளுக்கான அறிகுறி உள்ளதா எனப் பார்க்கவும்.